

3.2. ПРОФИЛАКТИКА ПАРАЗИТАРНЫХ БОЛЕЗНЕЙ

Профилактика дирофиляриоза

**Методические указания
МУ 3.2.1880—04**

1. Разработаны: Институтом медицинской паразитологии и тропической медицины им. Е. И. Марциновского ММА им. И. М. Сеченова (В. П. Сергиев, Н. А. Романенко, А. М. Бронштейн, Н. И. Тумольская, В. Г. Супряга, Е. Н. Морозов, Л. А. Жукова, Р. К. Мирзоева); кафедрой паразитологии, паразитарных и тропических болезней МПФ ППО ММА им. И. М. Сеченова (Е. А. Черникова, Т. В. Старкова); Департаментом госсанэпиднадзора Минздрава России (З. С. Серeda); Федеральным центром госсанэпиднадзора (Т. Г. Сыскова, Т. Н. Цыбина); Ростовским НИИ микробиологии и паразитологии (Ю. И. Васерин, С. А. Нагорный, А. А. Артамонова, О. С. Думбадзе); СВИГИС (В. В. Горохов, В. Б. Ястреб, А. В. Успенский); кафедрой тропических болезней РМАПО (Т. И. Авдюхина); Курским государственным университетом (Н. А. Плехова, С. С. Пехова, Е. Л. Дмитриева, О. В. Ходзаева, Н. С. Малышева, М. К. Лунева, О. В. Емельянова); Центром госсанэпиднадзора в Белгород-Днестровске (Т. Я. Погорельчук, В. А. Олейник); Тюменским НИИ краевой инфекционной патологии Минздрава России (Т. Ф. Степанова).

2. Утверждены и введены в действие Главным государственным санитарным врачом Российской Федерации – Первым заместителем Министра здравоохранения Российской Федерации Г. Г. Онищенко 03.03.04.

3. Введены впервые.

Содержание

1. Область применения	65
2. Общие сведения о дирофиляриозе.....	65
3. Термины и определения.....	66
4. Этиология дирофиляриоза.....	66
5. Эпидемиология дирофиляриоза	67
6. Эпизоотология дирофиляриоза	68
7. Диагностика дирофиляриоза	69
8. Мероприятия по профилактике дирофиляриоза.....	72
9. Библиографические данные	73

УТВЕРЖДАЮ

Главный государственный санитарный
врач Российской Федерации,
Первый заместитель Министра
здравоохранения Российской Федерации
Г. Г. Онищенко

3 марта 2004 г.

Дата введения: с момента утверждения

3.2. ПРОФИЛАКТИКА ПАРАЗИТАРНЫХ БОЛЕЗНЕЙ

Профилактика дирофиляриоза

Методические указания
МУ 3.2.1880—04

1. Область применения

1.1. Настоящие методические указания определяют порядок организации и осуществления комплекса мероприятий, направленных на профилактику дирофиляриоза человека.

1.2. Методические указания предназначены для специалистов органов и учреждений государственной санитарно-эпидемиологической службы, а также могут быть использованы организациями здравоохранения, органами исполнительной власти и другими организациями, деятельность которых направлена на осуществление профилактических мер по охране здоровья населения и животных.

2. Общие сведения о дирофиляриозе

Дирофиляриоз – заболевание, вызываемое паразитированием нематоды *Dirofilaria repens* в подкожной клетчатке различных частей тела, слизистых и конъюнктиве органа зрения, в половых органах (мошонке, яичке и др.), молочных железах, внутренних оболочках тканей и органов брюшной полости человека. Это тканевой гельминтоз, характеризующийся медленным развитием и длительным хроническим течением.

Заражение человека происходит трансмиссивным путем через укусы кровососущих комаров родов *Aedes*, *Culex* и *Anopheles*. Источником заражения комаров являются инвазированные домашние собаки, а также кошки, реже дикие плотоядные (волки, лисицы и др.). Передача инвазии человеку осуществляется комаром, зараженным инвазионными личинками дирофилярий (L 3).

Проблема дирофиляриоза обусловлена широкой циркуляцией возбудителя в природной среде и отсутствием надлежащих мер по выявлению и дегельминтизации зараженных животных – облигатных дефинитивных хозяев (домашних собак и кошек). Истинная заболеваемость людей дирофиляриозом неизвестна, так как не ведется её официальная регистрация. Вследствие недостаточной информированности врачей дирофиляриоз проходит под различными диагнозами непаразитарной этиологии. С 2003 г. дирофиляриоз впервые включен в СанПиН 3.2.1333—03 «Профилактика паразитарных болезней на территории Российской Федерации».

3. Термины и определения

Дегельминтизация – система лечебно-профилактических мероприятий, направленных на уничтожение гельминтов на всех стадиях их развития в организме человека и животных.

Борьба с переносчиками – система мероприятий, направленных на снижение численности комаров-переносчиков дирофиляриоза.

4. Этиология дирофиляриоза

Возбудитель дирофиляриоза относится к классу круглых червей Nematoda, отряду Spirurida, подотряду Filariata, сем. Filariidae, роду Dirofilaria. Распространенные на территории России возбудители инвазии *D. repens* и *D. immitis* являются облигатными паразитами плотоядных семейства Псовых и Кошачьих, *D. ursi* – бурого медведя и амурского тигра. Половозрелые самки *D. repens* имеют длину тела 135—150 мм, *D. immitis* – 180—300 мм, *D. ursi* – 120—225 мм. Самцы, соответственно, 50—58 мм, 100—110 мм, 51—85 мм.

Синонимы *D. repens*: *Filaria palpebralis* Pace, 1867; *F. peritonaei* Babes, 1880; *F. conjunctivae* Addario, 1885; *Loa extraocularis* Skrjabm, 1917; *D. acutiuscula* (Molin, 1858; Chitwood, 1935); *Dirofilaria* sp. Kotlan, 1951.

Самка *D. repens*. Тело сужено к концам. Кутикула белая с четкой продольной и нежной поперечной исчерченностью. Рот простой, ротовая капсула рудиментарна. Длина тела 140—150 мм, ширина 0,447—0,552 мм. Пищевод – 1,05—1,53 мм, передняя мускульная часть 0,49—0,54 мм. Пищевод отделен от кишечника тремя маленькими клапанами. Нервное кольцо расположено на расстоянии 0,305—0,368 мм от головного конца. Цервикальные сосочки и экскреторное отверстие не обнаружены. Вульва окаймлена слегка выступающими губами и расположена на расстоянии 1,84—1,92 мм от головного конца. Вагина длинная, около 3,42 мм. У некоторых экземпляров паразитов вагина и яйцеводы описывают многочисленные петли, которые тянутся сначала вперед, затем заворачиваются кзади и соединяются с матками, занимающими почти всю полость тела. Скрученные яичники расположены в заднем отделе тела. Кишечник тонкий, более или менее прямой. Анус расположен почти терминально. Хвост с тупым кончиком, слегка загнут вентрально.

Самец *D. repens*. Длина тела 58 мм, максимальная ширина 0,41 мм. Ширина тела в области конца пищевода доходит до 0,38 мм, а на уровне клоаки – 0,36 мм. Длина пищевода достигает 1,74 мм. Нервное кольцо отстоит от головного конца на расстоянии 0,26 мм. Позади нервного кольца, на расстоянии 0,34 мм от головного конца, располагаются шейные сосочки. На голове нет никаких орнаментаций, заметны лишь выступающие субмедианные головные сосочки (4 шт.).

Хвостовой конец тупо закруглен. Отверстие клоаки отстоит от хвостового конца на 0,38 мм. Половые сосочки асимметричны: с правой стороны заметны 4 крупных преанальных сосочка и два постанальных; с левой стороны имеются 3 преанальных сосочка, а постанальные отсутствуют. Спикулы неравной величины и неодинаковой структуры (рис.). Левая спикула достигает 0,448 мм длины. Проксимальный конец левой спикулы имеет ширину 0,0312 мм; постепенно спикула суживается и приобретает желобовидную форму. На расстоянии 0,214 мм от проксимального конца спикула расщепляется как бы на 2 отдела, соединенные друг с другом мембраной, которые вскоре снова соединяются воедино. Дистальный конец левой спикулы заострен. Правая толстая и короткая спикула достигает 0,176 мм длины при максимальной ширине 0,0273 мм. Она имеет форму желоба, постепенно утончающегося по направлению кзади. Дистальный ее конец тупо закруглен.

Микрофилярии. Микрофилярии без чехлика, передний конец их тупой, задний заостренный, нитевидный. Ядерный столбик не доходит до конца тела. Длина микрофилярии (по Lent, Freitas, 1937) 0,30—0,36 мм, ширина 0,006—0,008 мм. Размеры окрашенных по Giemsa микрофилярий, обнаруженных в крови собак Шри Ланки составляют $0,290 \pm 0,015 \times 0,006 \pm 0,002$ мм, по другим авторам их размеры — 0,200—0,360 x 0,005—0,008 мм.

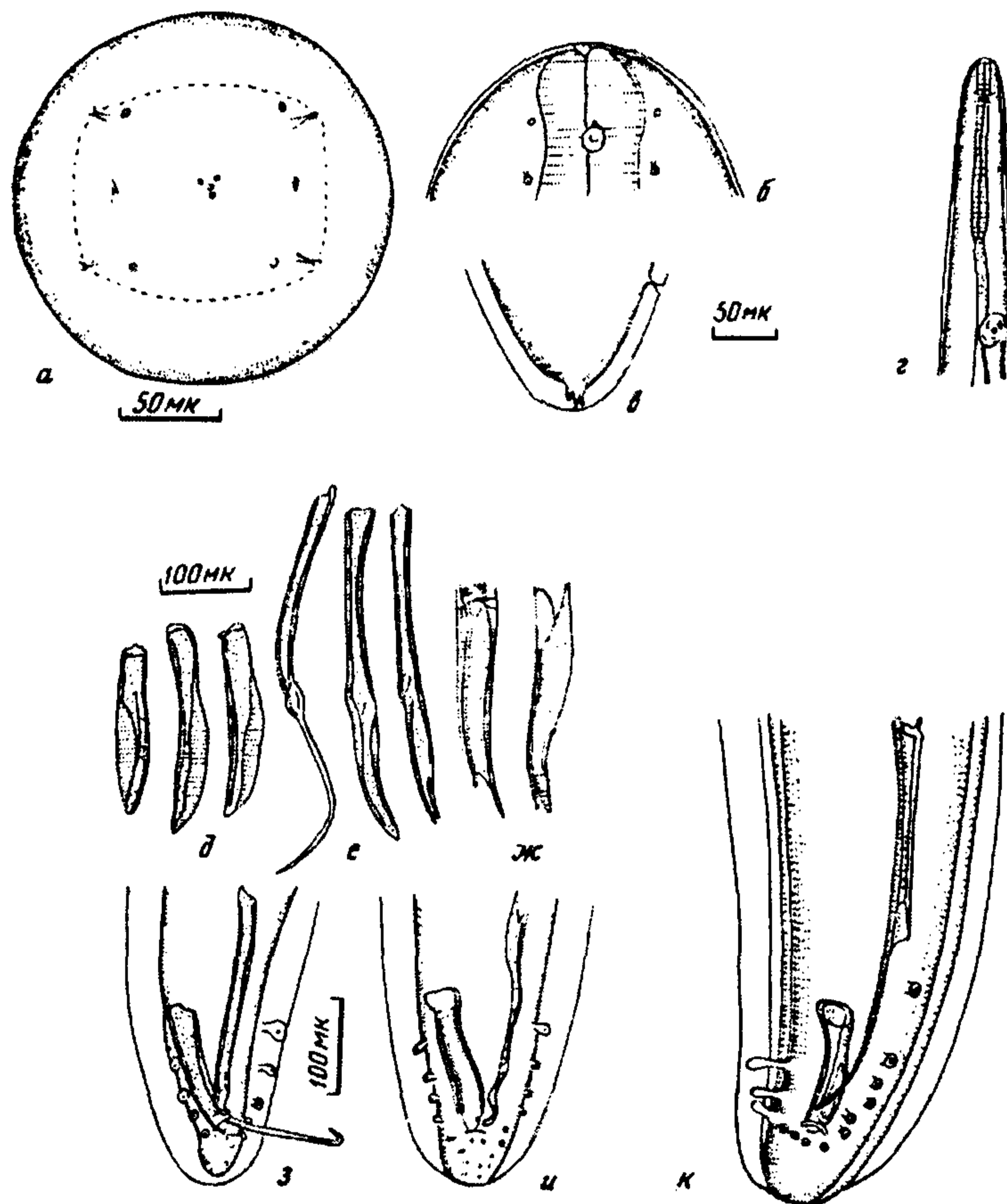


Рис. *Dirofilaria repens* Railliet et Henry, 1911.

а — головной конец; *б* — то же латерально; *в* — хвостовой конец самки, латерально; *г* — то же, головной конец; *д* — правые спикулы, вентрально; *е* — то же, левые спикулы; *ж* — то же, дистальные концы; *з*, *и*, *к* — хвостовой конец самца, вентрально.
(*а—и* — по Le, Le, 1971; *к* — по Петрову, 1941).

5. Эпидемиология дирофиляриоза

Дирофилярии развиваются с двойной сменой хозяев. Половозрелые оплодотворенные самки отрождают в кровь дефинитивного хозяина микрофилярии, которые, не изменяясь морфологически, циркулируют в кровеносной системе до 2,5 лет или до того момента, когда попадут к кровососущему насекомому, при этом сначала микрофилярии попадают с кровью в кишечник комара, затем они мигрируют в полость тела и развиваются до инвазионной стадии (L 3) в мальпигиевых сосудах. Личинки L 3 концентрируются в головном отделе и нижней губе насекомого, при последующем кровососании они активно внедряются в кожу животного и продолжают развиваться до половозрелой стадии.

5.1. Эпидемический процесс

Человек не является источником инвазии, так как в связи с малочисленностью и отсутствием одновременного паразитирования самцов и самок у одного и того же человека, самки остаются неоплодотворенными и не отрождают микрофилярий в кровь, но полностью исключить возможность микрофиляриемии нельзя.

Дирофиляриоз выявляется среди лиц самых разных возрастных групп – от 3 до 75 лет. Максимум пациентов приходится на возраст 30—39 лет, однако существенных различий по возрастной заболеваемости (кроме явного минимума в группе 1—9 лет) не наблюдается. Среди инвазированных преобладают лица женского пола (64,6 %). Как правило, у больных выявляется один экземпляр возбудителя (99,7 %): это развивающаяся неоплодотворенная самка.

Обычно человек инвазируется при проведении сельскохозяйственных работ, во время отдыха на природе – дача, рыбалка, охота, туризм и в других местах, где есть значительные популяции комаров и зараженные животные.

Частота нападения комаров на человека зависит от степени их активности и численности, а также связи комаров с жилищем человека. Если населенные пункты находятся в пределах дальности полета комаров от мест их выплода, то вероятность нападения природной популяции комаров на человека и домашних собак резко возрастает, что увеличивает возможность передачи инвазии человеку и вовлечение его в эпидемический процесс. Если в 1956—1995 гг. в целом по РФ и странам СНГ инвазия *D. repens* была выявлена у 91 человека, то в 1996—2001 гг. только в РФ выявлено 152 случая дирофиляриоза, главным образом, у жителей эндемичных территорий юга страны.

5.2. Распространение и регистрация случаев заболевания человека подкожным дирофиляриозом

В странах СНГ и бывшего СССР подкожный дирофиляриоз распространен среди жителей Казахстана, Узбекистана, Туркмении, Грузии, Армении, Украины, Белоруссии и России, в том числе у жителей Астраханской, Волгоградской, Нижегородской, Саратовской, Ростовской, Рязанской, Воронежской, Владимирской, Московской, Липецкой, Курской, Тамбовской, Тульской, Курганской, Пензенской, Горьковской, Ульяновской, Челябинской областей, а также в Алтайском, Краснодарском, Приморском, Ставропольском, Хабаровском краях, в Северной Осетии, Дагестане и Еврейской автономной области.

Дирофиляриоз характеризуется очаговым распространением. Очаги инвазии с местной передачей в зоне умеренного климата вплоть до 55—57° с. ш. выявлены у жителей Московской, Рязанской, Тамбовской, Тульской, Воронежской, Липецкой, Челябинской, Новосибирской, Тюменской областей, в Алтайском крае, Республиках Башкортостане, Марий-Эл и Татарстане.

6. Эпизоотология дирофиляриоза

Источником инвазии для заражения комаров в синантропном очаге являются инвазированные дирофиляриями домашние собаки, реже кошки, в природном очаге – представители сем. *Felidae* и *Canidae*. Заражение человека и животных происходит в период активности различных видов комаров с мая по сентябрь, с незначительными колебаниями в зависимости от географической зоны.

Увеличение числа бродячих животных, массовая их миграция в природе и населенных пунктах, процесс урбанизации и потепление климата способствуют возрастанию передачи дирофиляриоза от диких плотоядных к домашним животным и человеку.

Пораженность городских собак дирофиляриозом, например, в Ростове-на-Дону колеблется от 3,6 до 30,0 % в отдельных очагах (школа служебного собаководства МВД РФ, приют для бродячих собак и др.). Инвазированность собак отмечается также в Вол-

гоградской, Воронежской, Липецкой, Самарской, Московской и других областях, а также в Краснодарском, Ставропольском и Алтайском краях, Республиках Кабардино-Балкарии, Северной Осетии, Чечне и др. Наибольшая пораженность личинками дирофилярий была выявлена у комаров рода *Aedes* (31 %) и *Culex* (17 %), у видов рода *Anopheles* (2,5 %).

В условиях городской квартиры передача инвазии при наличии больной собаки или кошки может осуществляться круглогодично «подвальными» комарами рода *Culex* (*C. p. molestus*).

В ряде городов Европейской части России население столкнулось с новой для них проблемой – нападением комаров на людей и животных в зимние месяцы. Комары залетают в квартиры по вентиляционной системе современных многоэтажных зданий с центральным отоплением. Самки комаров *C. p. molestus* питаются на человеке и домашних животных (кошках, собаках), главным образом, ночью. Личинки этих комаров развиваются в лужах воды, появляющихся в теплых подвалах зданий в результате утечки воды из труб или при фильтрации почвенных вод вследствие неудовлетворительной гидроизоляции фундамента. Самки *C. p. molestus* автогенны, то есть заканчивают первый гонотрофический цикл и откладывают первую яйцекладку без предварительного питания кровью, используя для развития яичников запас питательных веществ, полученный еще на фазе личинки. Поэтому популяция *C. p. molestus* в подвале может поддерживаться длительное время и без питания их на человеке. Однако второй гонотрофический цикл эти комары могут проделывать только после приема порции крови человека или животного. В связи с чем увеличивается эпидемическая опасность в отношении круглогодичной передачи инвазии дирофилярий.

Потенциальная эпидемическая опасность комаров как специфических переносчиков дирофиляриоза подтверждается энтомологическими исследованиями путем вскрытия комаров с целью обнаружения у них личинок дирофилярий.

В весенне-летний период значительно увеличивается риск заражения людей дирофиляриозом.

За счет миграционных процессов возникают благоприятные социально-экологические предпосылки для нарастания темпа эпизоотического процесса. В Нижнем и Среднем Поволжье он достигает 16 % и характеризуется круглогодичной заболеваемостью собак с выраженными сезонными эпизоотическими добавками в апреле-июне и октябре-ноябре.

7. Диагностика дирофиляриоза

Диагностика дирофиляриоза основана на комплексном анализе эпизоотологических данных, клинических признаках и данных лабораторных исследований.

Данные эпидемиологического анамнеза имеют важное значение в диагностике дирофиляриоза. Пребывание на территории, эндемичной в отношении дирофиляриоза, в сезон активности комаров при наличии специфических симптомов и клинических проявлений болезни может помочь врачу заподозрить дирофиляриоз и после хирургического извлечения гельминта подтвердить диагноз путем морфологического исследования и идентификации возбудителя.

В дооперационной диагностике дирофиляриоза применяется УЗИ.

Разрабатываются и применяются методы диагностики дирофиляриозов с помощью ПЦР, ИФА и др.

Клинический диагноз основывается на клинических проявлениях, которые при подкожном дирофиляриозе у людей весьма разнообразны и связаны с локализацией дирофилярий – от поражения органа зрения до поражения половых органов.

Около 50 % всех зарегистрированных случаев приходится на дирофиляриоз с локализацией возбудителя под кожей век, в слизистой оболочке и под конъюнктивой, реже – в глазном яблоке. Выявляются взрослые особи – самки, реже самцы.

При глазном дирофиляриозе поражаются веки, конъюнктив, передняя камера, склера, глазница. При поражении кожи бровей и век развивается отек по типу Квинке, связанный с паразитированием самки/самца дирофилярии в подкожной клетчатке. Веки резко отечны, пастозны, малоподвижны, закрывают глаз, иногда отмечается зуд разной интенсивности и слезотечение от умеренного до очень сильного, боль в покое и при пальпации. У некоторых пациентов возникает ощущение инородного тела в глазу, шевеления в области уплотнения и выпячивания глаза. Характерны гиперемия кожи век, птоз и блефароспазм. Под кожей образуются плотные узелки, гранулема или опухоль. Некоторые пациенты замечают присутствие дирофилярии в конъюнктиве глаза, смотрясь в зеркало.

При поражении конъюнктивы и конъюнктивального мешка развивается конъюнктивит, который в результате движения гельминта сопровождается сильными жгучими болями, слезотечением и зудом. Конъюнктив отечен, гиперемирован в течение нескольких суток, через нее видно извитое тело гельминта. Все явления бесследно исчезают после того, как он мигрирует в глазницу или удаляется хирургически.

Поражение передней камеры глаза возникает при проникновении в нее взрослой дирофилярии, которая обнаруживается по характерным движениям. Поражению глазницы способствует развитие и образование гранулемы вокруг гельминта, что может привести к экзофтальму и диплопии (удвоению изображения). Поражение глазного яблока протекает более тяжело, сопровождается снижением остроты зрения, при этом иногда отмечается перед глазом «движущийся червь, пиявка».

Поражение кожи и подкожной соединительной ткани возникает в разных частях тела человека. Первый симптом заболевания – болезненная опухоль, в которой ощущается зуд и жжение разной степени интенсивности. Некоторые больные отмечают «особые» ощущения сразу же после инфективного укуса комара, выражающиеся в необычном чувстве распирания и очень сильном длительном зуде в месте укуса.

Характерным симптомом дирофиляриоза является миграция возбудителя – перемещение уплотнения или самого гельминта под кожей, которое отмечается у 10—40 % инвазированных. Расстояние, на которое перемещается дирофилярия, составляет несколько десятков сантиметров, скорость перемещения – до 30 см за 1—2 суток. Усиление миграции происходит при воздействии на кожу токами УВЧ при физиотерапии, а также после прогревания компрессами или согревающими мазями.

Специфическим признаком дирофиляриоза являются ощущения шевеления и ползания живого «червя» внутри уплотнения, опухоли или подкожного узла. У многих больных инвазия имеет рецидивирующее течение с фазами затихания и обострения процесса. При несвоевременном удалении гельминта может происходить развитие абсцесса в месте его локализации. Как правило, гельминт располагается в соединительно-тканной капсуле, содержащей серозно-гнойный экссудат, белок и эозинофильные и нейтрофильные лейкоциты, которыми инфильтрирована жировая клетчатка с добавлением макрофагов и фибробластов. В начале заболевания, когда появляется уплотнение, узелок, отмечается умеренная отечность или незначительная гиперемия кожи, иногда она совсем не изменена. В ряде случаев больные извлекают гельминта при расчесах кожи, или в результате спонтанного вскрытия гнойника гельминт выходит наружу самостоятельно.

Другими симптомами заболевания могут быть головная боль, тошнота, слабость, повышенная температура, сильные боли в месте нахождения гельминта с иррадиацией по ходу нервных стволов. Эозинофилия периферической крови при дирофиляриозе не является характерной, но в отдельных случаях она бывает увеличенной в пределах 8—11 %.

Зарегистрированы случаи дирофиляриоза с нетипичной локализацией возбудителя – половозрелого самца и взрослых неоплодотворенных самок в мужских половых органах (мошонке, яичке, пенисе), маточной трубе, плевре, брыжейке, сальнике.

В зависимости от локализации патологического процесса больные или лица, имеющие отдельные специфичные проявления дирофиляриоза, обращаются за медицинской помощью к самым разным специалистам: терапевтам, офтальмологам, стоматологам, отоларингологам, хирургам, урологам, дерматовенерологам, инфекционистам и др. Указанные специалисты иногда оказываются недостаточно информированными в отношении дирофиляриоза, поэтому выставляют клинический диагноз, не связанный с паразитарной этиологией, а именно: атерома, флегмона, фиброма, фурункул, киста, опухоль и т. д. При поражении органов мошонки – фуникулит, ущемленная паховая грыжа, гиперимированная мошонка.

Иногда диагноз дирофиляриоза устанавливается на операционном столе, когда живой гельминт выходит наружу самостоятельно или выделяется хирургом из удаленной ткани при ее ревизии или случайном разрезе полости пораженного узла или гранулемы. От некоторых пациентов иссеченные ткани направляются на патолого-гистологические исследования.

При микроскопическом исследовании срезов часто обнаруживается очаг хронического воспаления, в центре которого находится свернутая в клубок нематода – круглый червь, многократно срезанный в поперечном или косом направлении. Дифференциальный морфологический диагноз дирофилярий в гистологических срезах проводится по наличию кутикулярных «шипов», соответствующих вершинам продольных гребней на кутикуле нематоды. Для дирофилярий они являются одним из характерных диагностических признаков. Внутри среза хорошо просматриваются внутренние органы, в том числе половые трубки.

Важное диагностическое значение имеет сезонность клинических проявлений заболевания (с ранней инкубацией в 1—3 мес.) в июне-июле и сентябре-октябре при заражении человека в текущем году и с более длительной инкубацией (7—8 мес.) при заражении человека в предыдущем году. С этими сроками согласуются и сроки обращения инвазированных за медицинской помощью. Различаются сроки клинических проявлений болезни (от 1 до 7—8 мес. и более) от срока удаления дирофилярий (от 0,5 до 1—2-х лет) из организма человека.

Паразитологический диагноз основывается на морфологической характеристике возбудителя с идентификацией вида и пола (рис.), измерении размеров длины и ширины тела, а также изучении соотношения внутренних органов и степени зрелости половой системы. Следует обращать внимание на возможное нахождение микрофилярий в матке половозрелой самки при отсутствии микрофилярий в крови человека, а также учитывать локализацию паразита. Данные исследования проводят специалисты центров госсанэпиднадзора и научные сотрудники профильных НИИ, а также преподаватели медицинских и биологических высших учебных заведений, которые владеют специальными знаниями по морфологии гельминтов.

Лабораторная диагностика микрофиляриемии

В лабораторной диагностике для выявления микрофиляриемии в крови более эффективны методы «обогащения», концентрации или фильтрации.

Описание методики с использованием уксусной кислоты

Кровь берут из вены в любое время суток в количестве 1—2 мл в центрифужные пробирки, куда заранее наливают 10 мл 1 %-ной уксусной кислоты. После гемолиза крови смесь центрифугируют в течение 2—3 мин при 1 500 об/мин. Поверхностный слой жидкости сливают, из осадка готовят несколько мазков на предметных

стеклах и микроскопируют их в нативном виде при малом увеличении. Положительные препараты, после их высыхания, закрепляют любыми фиксаторами (спирт, смесь Никифорова) и окрашивают краской Романовского-Гимза по общепринятой методике в течение 30—40 мин. Далее их осторожно промывают водой, высушивают и микроскопируют сначала при малом увеличении микроскопа, подсчитывают количество личинок, затем идентифицируют их до вида под иммерсией.

8. Мероприятия по профилактике дирофиляриоза

Мероприятия в очаге инвазии направлены на снижение численности комаров и популяции бродячих собак, кошек и других плотоядных. Профилактика заражения людей и животных дирофиляриями основывается в первую очередь на прерывании трансмиссивной передачи инвазии и складывается из нескольких направлений: истребление комаров, выявление и дегельминтизация инвазированных домашних собак, предотвращение контакта комаров с домашними животными и человеком.

8.1. Истребление комаров

Очаги дирофиляриоза формируются возле водоемов с чистой водой вблизи населенных пунктов при наличии в радиусе одного-двух километров большого количества бродячих собак и диких плотоядных животных. В местах (парковая зона, зоны отдыха людей и выгула собак, питомники собак), где формируются стойкие очаги дирофиляриоза, в городах и сельских населенных пунктах специалисты энтомологической службы обеспечивают наблюдение за фенологией, экологией и видовым составом переносчиков дирофиляриозов, определяют сроки вышлота и массового вылета комаров. Устанавливают и определяют с территориальными органами исполнительной власти сроки и объем истребительных работ как с личинками, так и со взрослыми комарами. В очагах дирофиляриоза проводят сплошную обработку водоемов – деларвацию, жилые и нежилые помещения обрабатывают инсектицидами.

8.2. Выявление и дегельминтизация собак

Обследование и дегельминтизацию инвазированных домашних собак проводят в весенне-летний период в ветеринарных организациях.

Собакам, свободным от инвазии в эндемичной зоне, для предотвращения заболевания дирофиляриозом применяют химиопрофилактику теми же антигельминтиками, что и при лечении. Наиболее удобными являются препараты, которые можно применять не чаще 2-х раз за период лета комаров. Например, препараты типа левамизол, ивермектин, вермитан (синоним – альбендазол), дектомакс, новомек, отодектин и другие препараты, разрешенные к применению для этих целей в установленном порядке, при соблюдении требований инструкции по применению.

8.3. Предотвращение контакта комаров с домашними животными и человеком

Для этих целей наиболее удобны в применении репелленты длительного действия. Например, препараты типа «БАРС», аналогичного импортного препарата – Bearphar Flea Drops и другие ветеринарные и медицинские инсектицидные препараты (в форме спрея, пудры, эмульсии, лосьона), разрешенные к применению для этих целей в установленном порядке, при соблюдении требований инструкции по применению.

Так как передачу возбудителя дирофиляриоза осуществляют комары, в том числе переносчики малярии, то все нормативные и методические документы по методам борьбы с переносчиками малярии действительны и для дирофиляриоза.

9. Библиографические данные

1. Федеральный закон «О санитарно-эпидемиологическом благополучии населения» от 30 марта 1999 г. № 52-ФЗ.
2. Постановление Правительства Российской Федерации «Об утверждении Положения о государственном санитарно-эпидемиологическом нормировании» от 24 июля 2000 г. № 554.
3. СанПиН 3.2.1333—03 «Профилактика паразитарных болезней на территории Российской Федерации».
4. Авдюхина Т. И., Постнова В. Ф., Абросимова Л. М. и др. Дирофиляриоз (*D. repens*) в Российской Федерации и некоторых странах СНГ: ситуация и тенденция ее изменения // Мед. паразитол.—2003.—№ 4.—С. 44—48.
5. Авдюхина Т. И., Лысенко А. Я., Супряга В. Г., Постнова В. Ф. Дирофиляриоз органа зрения: реестр и анализ 50 случаев в Российской Федерации и странах СНГ // Вестник офтальмологии.—1996.—№ 3.—С. 35—39.
6. Авдюхина Т. И., Супряга В. Г., Постнова В. Ф. и др. Дирофиляриоз в странах СНГ: анализ случаев за 1915—1996 годы // Мед. паразитол.—1997.—№ 4.—С. 3—7.
7. Артамонова А. А. Случаи дирофиляриоза в Ростовской области // Гельминтозы человека: Республ. сб.—Л., 1989.—С. 92—95.
8. Артамонова А. А., Нагорный С. А., Стрельникова Г. В., Левченко Л. В. Дирофиляриозы у людей и собак в Ростовской области // Тез. докл. VII Всесоюзного съезда общества эпидемиологов, микробиологов, паразитологов.—М., 1997.—Т 1.—С. 326—27.
9. Артамонова А. А., Нагорный С. А., Строкатова Н. А. Проблемы дирофиляриоза на Северном Кавказе // Тез. докл. Всерос. симпозиума «Роль Российской гельминтологической школы в развитии паразитологии».—М., 1997.—С. 4—5.
10. Архипова Д. Р. Биология дирофилярий и эпизоотология дирофиляриоза собак в степной зоне юга России // Автореф. дис. канд. биол. наук.—Н. Новгород, 2003.—С. 26.
11. Бронштейн А. М., Супряга В. Г., Лучшев В. И. и др. Дирофиляриоз человека, вызываемый *Dirofilaria (Noctiella) repens*, – новая «возникающая» инфекция в Московском регионе // Сб. «Инфекционные и паразитарные болезни в современном обществе. Клинико-лабораторное обеспечение инфектологии».—М., 2003.—С. 35—36.
12. Бронштейн А. М., Супряга В. Г., Ставровский Б. И. и др. Дирофиляриоз человека в Московском регионе // Мед. паразитол.—2003.—№ 3.—С. 51—56.
13. Глинчук Я. И., Форофонова Т. И., Роуман В. А. Случай дирофиляриоза стекловидного тела // Офтальмохирургия.—1992.—№ 4.—С. 59—62.
14. Григорьева М. В. и др. Диагностика и лечение дирофиляриоза оболочек яичек у детей // Вестник инфектол. и паразитол.—2003.—www.infectology/spb/ru ISSN 1609—9877.
15. Горохов В. В., Москвин А. С. Дирофиляриозы плотоядных // Ветеринария.—2000.—№ 8.—С. 6—8.
16. Гуськов В. В., Горшкова Е. В., Постнова В. Ф., Агарунов А. В. Дирофиляриоз в Астраханской области // Лечащий врач.—2001.—№ 1.—С. 55—56.
17. Левченко Н. В., Ермаков А. М., Дерезина Т. Н., Нагорный С. А. Эпизоотология, диагностика и лечение дирофиляриоза у собак // Тез. докл. 7-й международной конф. по проблемам вет. мед. мелких домашних животных 3—5 марта 1999 г., Москва.—М., 1999.—С. 148—150.
18. Лысенко А. Я., Владимирова М. Г., Кондрашин А. В., Майори Дж. Клиническая паразитология: Руководство / Под общей ред. Н. Я. Лысенко; Женева, ВОЗ.—2002.—752 с.

19. Методические рекомендации по клинике, диагностике, лечению и профилактике филяриатозов (для врачей леч.-проф. учреждений).—М., 1979.—С. 13—16.
20. Мирошников В. П., Бакуров Е. Д., Санач В. К., Артамонова А. А., Хлебникова О. С. Редкий случай локализации дирофиляриоза у человека // Хирургия.—1991.—№ 7.—С. 127.
21. Пленкина Л. В., Смирнова Е. А. Заболеваемость дирофиляриозом в Нижегородской области // Сб. «Основные достижения и перспективы развития паразитологии».—М., 2004.—С. 236—237.
22. Постнова В. Ф., Ковтунов А. И., Абросимова Л. М., Авдюхина Т. И. и др. Новые случаи дирофиляриоза человека // Мед. паразитол.—1997.—№ 1.—С. 6—9.
23. Профилактика паразитарных болезней на территории Российской Федерации: СанПиН 3.2.1333—03 / МЗ России.—М., 2003.—С. 42—43.
24. Руководство по эпидемиологическому надзору за малярией в Российской Федерации.—М.: ИМПитМ МЗ РФ, 2000.—С. 120.
25. Савченко А. П. Дирофиляриоз человека на Северном Кавказе // Сб. «Проблемы паразитологии».—Киев: «Наукова думка», 1972.—С. 205—206.
26. Скрябин А. К., Сальман Г. Я. Первый случай обнаружения нематоды *Dirofilaria repens* Railliet et Henry, 1911 (Spirurida, Filariidae) у человека в Крыму // Мед. паразитол.—1979.—№ 4.—С. 76—77.
27. Скрябин К. И. Филяриидозные заболевания человека в СССР // Мед. паразитол.—1940.—Т. IX.—№ 1—2.—С. 119—127.
28. Скрябин К. И., Альтгаузен А. З., Шульман Е. С. Первый случай обнаружения *Dirofilaria repens* у человека // Троп. мед. и ветерин.—1930.—Т. VIII.—№ 2.—С. 9—11.
29. Скрябин К. И., Шихобалова Н. П. Филярии животных и человека.—М.: Изд. ОГИЗ — Сельхозгиз, 1948.—С. 152—180.
30. Скрябин К. И., Шихобалова Н. Б., Соболев А. А. Определитель паразитических нематод. Спирураты и филяриаты.—М.—Л.: Из-во Академии наук СССР, 1949.—С. 298—305.
31. Сонин М. Д. Основы нематодологии. Филяриаты животных и человека и вызываемые ими заболевания.—М.: «Наука», 1975.—Т. 24.—Ч. III.—С. 237—273.
32. Супряга В. Г., Старкова Т. В., Короткова Г. И. Клинический и паразитологический диагноз дирофиляриоза человека // Мед. паразитол.—2002.—№ 1.—С. 53—55.
33. Супряга В. Г., Старкова Т. В., Сабгайда Т. П. и др. Изучение дирофиляриоза в России // Сб. «Основные достижения и перспективы развития паразитологии».—М., 2004.—С. 304—306.
34. Сухова М. В. Эпизоотологический надзор при дирофиляриозе плотоядных в условиях Среднего и Нижнего Поволжья // Автореф. дис. канд. вет. наук.—Н. Новгород, 2002.—С. 22.
35. Ястреб В. Б., Абалихин Б. Г., Крючкова Е. Н. Гельминтофауна хищников дикой природы Центрального района России // Сб. «Теория и практика борьбы с паразитарными болезнями».—М., 2003.—Вып. 4.—С. 512—514.
36. Яцкова Г. Н., Хропова М. Л., Моторина Г. А., Лосихин Е. И. О заболеваемости дирофиляриозом в Липецкой области // Сб. Гигиеническая наука и практика в решении вопросов обеспечения санэпидблагополучия населения в Центральных регионах России: Научн. труды Федер. научного Центра гигиены им. Ф. Ф. Эрисмана / Под ред. акад. РАМН, проф. А. И. Потапова.—Липецк, 2003.—Вып. 8.—С. 552—554.